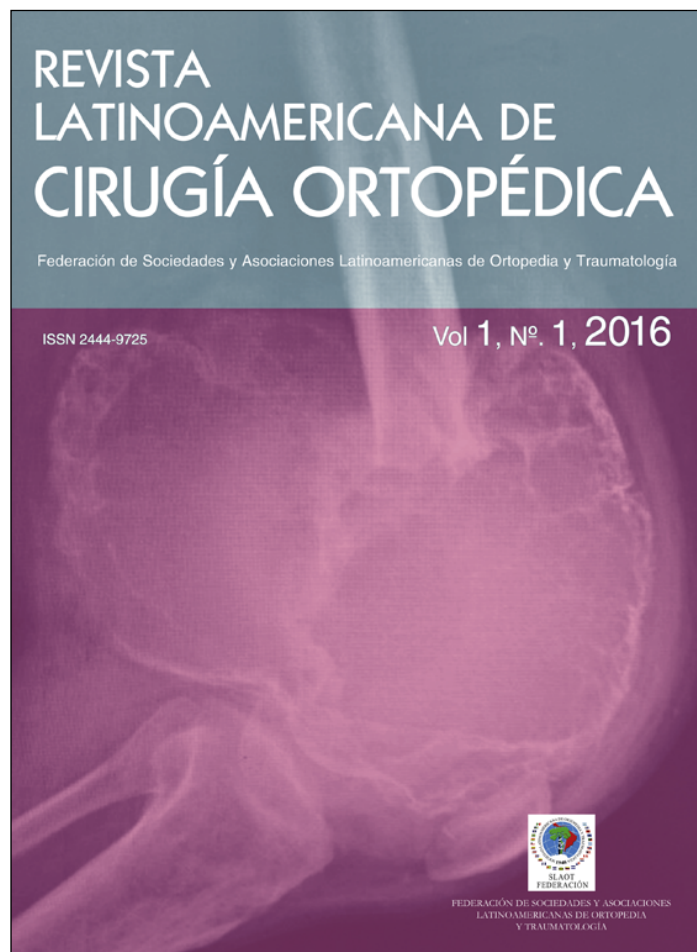


Provided for non-commercial research and education use.  
Not for reproduction, distribution or commercial use.



**This article appeared in a journal published by Elsevier. The attached copy is furnished to the author for internal non-commercial research and education use, including for instruction at the author's institution and sharing with colleagues.**

**Other uses, including reproduction and distribution, or selling or licensing copies, or posting to personal, institutional or third party websites are prohibited.**


**In most cases authors are permitted to post their version of the article (e.g. in Word or Tex form) to their personal website or institutional repository. Authors requiring further information regarding Elsevier's archiving and manuscript policies are encouraged to visit:**

**<http://www.elsevier.com/authorsrights>**



# Revista latinoamericana de cirugía ortopédica

[www.elsevier.es/rslaot](http://www.elsevier.es/rslaot)



## Revisión

# Terapias biológicas para el tratamiento de las lesiones del cartílago de la cadera



Jorge Chahla<sup>a</sup>, Javier Olivetto<sup>b</sup>, Omer Mei-Dan<sup>c</sup> y Cecilia Pascual-Garrido<sup>c,\*</sup>

<sup>a</sup> Steadman Philippon Research Institute, Vail, CO, Estados Unidos

<sup>b</sup> Sanatorio Americano de Rosario, Rosario, Argentina

<sup>c</sup> University of Colorado, Denver, CO, Estados Unidos

### INFORMACIÓN DEL ARTÍCULO

#### Historia del artículo:

Recibido el 30 de marzo de 2016

Aceptado el 1 de mayo de 2016

On-line el 27 de mayo de 2016

#### Palabras clave:

Cadera

Cartilago

Artroscopia

Terapia biológica

#### Keywords:

Hip

Cartilage

Arthroscopy

Biological therapy

### R E S U M E N

El tratamiento de la enfermedad del cartílago de la cadera es complejo y aún no contamos con algoritmos definidos para hacer frente a esta entidad. El uso de biomarcadores como herramientas diagnósticas podría desempeñar un papel clave en la detección de cambios preartrósicos y como factor pronóstico antes y después del tratamiento. Los tratamientos biológicos menos invasivos se muestran prometedores. Con las innovaciones y el perfeccionamiento quirúrgico en artroscopia de cadera, las técnicas de restauración del cartílago están evolucionando de una manera rápida y exponencial. El propósito de esta revisión es exponer nuevas evidencias terapéuticas disponibles para defectos focales del cartílago o degenerativos de la cadera.

© 2016 Federación de Sociedades y Asociaciones Latinoamericanas de Ortopedia y Traumatología. Publicado por Elsevier España, S.L.U. Este es un artículo Open Access bajo la licencia CC BY-NC-ND (<http://creativecommons.org/s/by-nc-nd/4.0/>).

### Biological therapy for the treatment of hip cartilage lesions

#### A B S T R A C T

Treatment of hip cartilage disease is challenging and there is no clear algorithm to address this condition. Biomarkers are emerging as promising diagnostic tools, as they could play a role in the early assessment of the pre-arthritis joint, as well as a prognostic factor before and after surgical or biological treatment. A trend towards a less invasive biological treatment is promising. With the growth of surgical skills in hip arthroscopy, cartilage restoration techniques are evolving in a fast and exponential manner. The purpose of this paper was to review new evidence available on the treatment options for chondral lesions and early osteoarthritis of the hip.

© 2016 Federación de Sociedades y Asociaciones Latinoamericanas de Ortopedia y Traumatología. Published by Elsevier España, S.L.U. This is an open access article under the CC BY-NC-ND license (<http://creativecommons.org/licenses/by-nc-nd/4.0/>).

\* Autor para correspondencia.

Correo electrónico: [Cecilia.pascual-garrido@ucdenver.edu](mailto:Cecilia.pascual-garrido@ucdenver.edu) (C. Pascual-Garrido).

<http://dx.doi.org/10.1016/j.rslaot.2016.05.002>

2444-9725/© 2016 Federación de Sociedades y Asociaciones Latinoamericanas de Ortopedia y Traumatología. Publicado por Elsevier España, S.L.U. Este es un artículo Open Access bajo la licencia CC BY-NC-ND (<http://creativecommons.org/s/by-nc-nd/4.0/>).

## Introducción

Las técnicas de preservación articular de la cadera han experimentado un incremento exponencial en las últimas décadas. La mejoría en la calidad de las imágenes, así como el perfeccionamiento de las técnicas artroscópicas han llevado a una mejor comprensión de la patología y al incremento en la cantidad de pacientes diagnosticados con lesiones condrales y cambios artrósicos precoces<sup>1,2</sup>.

El tratamiento de las lesiones condrales de cadera y la artrosis precoz continúa siendo un desafío. Estas lesiones del cartílago aún no poseen una solución definitiva, y de no ser tratadas pueden causar efectos deletéreos articulares considerables<sup>3</sup>. Si bien gran parte de la literatura está basada en procedimientos quirúrgicos en la rodilla, la extrapolación de estos resultados a la cadera deben ser evaluados con detenimiento, debido a las diferencias biomecánicas y a las propiedades del cartílago articular entre ambas articulaciones<sup>4-6</sup>.

El continuo desarrollo de los estudios por imágenes ha sido fundamental en el diagnóstico precoz y en la evaluación de la reparación del cartílago. La resonancia magnética convencional (RM) y las secuencias de RM específicas para cartílago —como d-GEMRIC, el mapeo en T2 y T1 rho— son las modalidades más utilizadas para el diagnóstico de lesiones condrales, condropenia y para la evaluación de la reparación condral<sup>7</sup>. Sin embargo, en la cadera es necesario mejorar la sensibilidad y especificidad del diagnóstico de las lesiones condrales mediante RM<sup>8</sup>.

Recientemente, una nueva era de «la articulación preartrósica» ha surgido mediante el uso de los biomarcadores. El tratamiento de la enfermedad articular preartrósica constituye un nuevo concepto, que hace hincapié en el empleo de estrategias biológicas no invasivas que modifiquen el curso de la enfermedad. El enfoque actual para el tratamiento de la artrosis se basa en la paliación de los síntomas derivados de la enfermedad en etapa tardía. La enfermedad en estadios tempranos o enfermedad preartrósica es clínicamente silenciosa, ya que normalmente los cambios metabólicos preceden los signos y síntomas, como el dolor, la deformidad y la limitación funcional. Los cambios metabólicos en el cartílago articular, membrana sinovial y hueso subcondral pueden representar los primeros cambios mensurables en la condición preartrósica. Por ello, la identificación y la validación de biomarcadores en estadios de preartrosis y en «articulaciones en situación de riesgo» pueden ser de gran valor en el desarrollo de nuevas estrategias terapéuticas, como factores pronósticos y de retorno al deporte o a la actividad. La posibilidad de detectar lesiones precoces y reversibles a nivel del cartílago estimula a desarrollar terapias que modifiquen la evolución de la enfermedad. El diagnóstico de enfermedad articular preartrósica permitirá a los cirujanos ortopédicos realizar un tratamiento profiláctico precoz, y de este modo prevenir cambios degenerativos irreversibles en el cartílago.

El manejo de las lesiones condrales y de la artrosis precoz de cadera es complejo y demandante. A la hora de tratar a estos pacientes, debemos evaluar a su vez numerosas patologías frecuentemente asociadas, como el síndrome de fricción

femoroacetabular (SFFA), la displasia y la inestabilidad de cadera. Las patologías asociadas deben ser tratadas de manera concomitante a la lesión del cartílago.

Se han propuesto numerosos tratamientos biológicos y quirúrgicos para el manejo de las patologías condrales de la cadera. Los tratamientos biológicos más utilizados incluyen el plasma rico en plaquetas (PRP), el concentrado de aspirado de médula ósea (BMAC), el uso de células madre, el ácido hialurónico y el aceite de pescado, entre otros. Los tratamientos quirúrgicos descritos incluyen microfractura aislada o suplementada biológicamente<sup>9-12</sup>, la reparación directa<sup>13,14</sup>, el implante de condrocitos autólogos<sup>15,16</sup>, el implante de condrocitos inducidos en matriz<sup>17</sup>, condrogénesis autóloga inducida en matriz<sup>17</sup>, mosaicoplastia<sup>18-20</sup>, trasplante osteocondral<sup>21,22</sup> e implante de células madre en membrana<sup>23</sup>. El propósito de este trabajo es presentar las nuevas evidencias de tratamiento disponibles para las lesiones condrales y la artrosis precoz de cadera.

## La articulación preartrósica

### Biomarcadores

Los biomarcadores, como indicadores objetivamente cuantificables de la fisiopatología de la artrosis de cadera, tienen el potencial de facilitar el diagnóstico, estadificar la enfermedad y brindar un pronóstico de la misma. Los marcadores moleculares biológicos de la artrosis como indicadores de un proceso patológico han demostrado una buena correlación entre el estado clínico y la evolución de la enfermedad. Sin embargo, por el momento no se ha aislado ningún biomarcador con la sensibilidad y especificidad adecuada para recomendar su uso<sup>24-26</sup>. Los pacientes con SFFA poseen valores elevados de marcadores inflamatorios y de la degeneración consecuente del cartílago<sup>27</sup>. En una revisión sistemática realizada por Nepple et al.<sup>26</sup> concluyeron que aunque hay más de 70 biomarcadores detectados para la artrosis de cadera, ninguno ha sido recomendado para el uso clínico, debido a la falta de especificidad. Las referencias bibliográficas sobre biomarcadores en la artrosis de cadera son extensas, aunque resulta difícil formalizar un concepto.

## Tratamientos biológicos actuales para la artrosis precoz

### Plasma rico en plaquetas autólogo

El PRP ha sido utilizado desde hace más de 50 años en patologías dermatológicas y maxilofaciales. Sin embargo, su aplicación en cirugía ortopédica se ha difundido recientemente<sup>28</sup>. El PRP es el «volumen de plasma que posee un recuento de plaquetas por encima del basal»<sup>29</sup> y resulta del centrifugado de sangre periférica que conduce a una muestra altamente concentrada en plaquetas. Estas plaquetas serán sometidas a una degranulación luego de una activación endógena (cloruro de calcio, quitosano) o exógena para liberar factores de crecimiento y otras moléculas activas (quimioquinas, matriz extracelular, proteínas, nucleótidos), mejorando la calidad de

la respuesta inflamatoria y ayudando al proceso de curación<sup>28</sup>. En modelos experimentales en conejos con artrosis inducida y tratados con un hidrogel incrustado en PRP se observó una disminución en la progresión de la enfermedad<sup>30-32</sup>. Clínicamente, existe una evidencia limitada sobre los efectos del PRP en la articulación de la cadera para el tratamiento de la artrosis precoz. Sánchez et al.<sup>33</sup> evaluaron los efectos de la inyección intraarticular de cadera con PRP en 40 pacientes con artrosis grave, y señalaron una mejoría significativa del dolor y de la función articular con un seguimiento a medio plazo. Ciertos estudios sugieren que el PRP es capaz de reducir el dolor y mejorar el estado funcional, sobre todo en pacientes con artrosis precoz o moderada<sup>34</sup>. En los estadios más avanzados no se observaron diferencias clínicamente significativas al utilizar PRP o ácido hialurónico<sup>35</sup>. Asimismo, a la hora de analizar los resultados del PRP, se observa una gran variabilidad dependiendo de los autores y los diferentes productos utilizados, con diferentes respuestas a dichos tratamientos<sup>36</sup>. El PRP rico en leucocitos (*leukocyte rich PRP*) ha demostrado inducir un mayor crecimiento celular al estimular las vías anabólicas. Este tipo de PRP es más adecuado para lesiones crónicas, donde hace falta una remodelación de los tejidos. Asimismo, al tener una alta concentración de leucocitos, se han apreciado mayor número de efectos secundarios asociados, como la inflamación o la sinovitis reactiva. El PRP con bajo índice de leucocitos (*leukocyte poor PRP*) promueve las vías catabólicas que involucran diferentes citoquinas<sup>37</sup> y se recomienda en las lesiones agudas<sup>38</sup>. Múltiples interrogantes siguen sin respuesta con estas terapias, incluyendo el número de inyecciones, el volumen adecuado o las dosis, y tampoco sabemos las indicaciones ideales o la posibilidad de utilizarlo como terapia adyuvante en las cirugías<sup>35</sup>.

### **Aceite de pescado**

Los ácidos eicosapentaenoico y docosahexaenoico son ácidos grasos omega-3 que se encuentran en el aceite de pescado. Estos ácidos grasos inhiben parcialmente ciertos procesos de la cadena inflamatoria, incluyendo la quimiotaxis de leucocitos, la adhesión de moléculas de expresión e interacciones adhesivas leucocito-endoteliales, la producción de citoquinas inflamatorias, y la reactividad de los linfocitos T-helper1<sup>39</sup>. Madden et al.<sup>40</sup> sugirieron que también podrían alterar la expresión de los monocitos CD-44, que es otro receptor de la cadena inflamatoria. Así mismo, estos ácidos grasos promueven la condrogénesis en modelos de cartilago humano y bovino *in vitro*<sup>41</sup>. Al reducir la inflamación y promover la condrogénesis, los ácidos grasos omega-3 actuarían en los mecanismos fisiopatológicos predominantes de la artrosis; la suplementación dietaria con ácidos grasos poliinsaturados omega-3 posee un efecto beneficioso al retardar la progresión y disminuir la inflamación en la patogénesis de las enfermedades degenerativas articulares<sup>41</sup>.

### **Ácido hialurónico**

Numerosos artículos sugieren que el uso de ácido hialurónico intraarticular es una buena opción terapéutica para pacientes con artrosis incipiente de rodilla<sup>42</sup>. El ácido hialurónico tiene la capacidad de unirse a receptores específicos como CD 44,

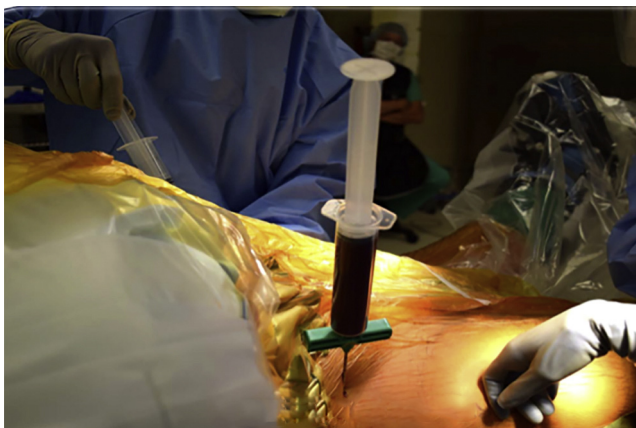
ICAM-1 y al receptor de la motilidad mediada por hialuronato (RHAMM)<sup>43</sup>. Estos receptores, al ser activados, desencadenan ciertos eventos intracelulares como la liberación de citoquinas y la formación proteica. El peso molecular (PM) del ácido hialurónico utilizado influye en los resultados clínicos de los pacientes con artrosis. Para el tratamiento articular de la cadera, se ha descrito que el uso de ácido hialurónico de alto PM (1.500-2.000 kDa) tendría mejores resultados que los de bajo peso<sup>44-46</sup>. Migliore et al.<sup>46</sup> evaluaron 120 pacientes a los que se les realizó una infiltración intraarticular de cadera con ácido hialurónico de alto PM, observando una mejoría significativa en el índice funcional de Lequesne y en la escala visual análoga del dolor a los 3 meses, mientras que al año, el 80% de los pacientes obtuvo una mejoría de la sintomatología de al menos un 30%.

### **Células mesenquimales pluripotenciales adre y concentrado de aspirado de médula ósea**

Es fundamental comprender las diferencias entre el BMAC y las células mesenquimales pluripotenciales (MSC). El BMAC es una fuente de MSC. Ciertos estudios sugieren que solo entre el 0,001 y el 0,01% del BMAC son MSC<sup>47</sup>. Sin embargo, el BMAC es una fuente rica en factores de crecimiento, incluyendo TGF- $\beta$  e IL-1ra (IL1 receptor antagonista), que podrían contribuir a la condrogénesis, generando un efecto anabólico y antiinflamatorio<sup>48</sup>.

El tratamiento con MSC requiere del aspirado de médula ósea, aislamiento, cultivo y expansión de las mismas por un periodo de 4 a 6 semanas. A través de este proceso, se pueden obtener de 80 a 200 millones de MSC/ml, y a mayor concentración de células, mejores serán los resultados clínicos obtenidos<sup>49</sup>. Sin embargo, la dosis óptima, el tiempo y el número de aplicaciones continúan sin estar consensuados<sup>50</sup>.

Las MSC pueden ser obtenidas de diferentes fuentes, y pueden ser MSC de adulto (MSCa) o de origen embrionario (MSCe)<sup>51</sup>. La inducción de MSC<sup>52</sup> (iMSC) se ha propuesto como otra fuente posible para su obtención. Esta técnica consiste en obtener fibroblastos adultos de la piel y modificarlos genéticamente para rediferenciarlos en células madre pluripotenciales. Las MSCa pueden obtenerse de la médula ósea, del tejido adiposo, del tejido sinovial y del cordón umbilical. A diferencia de las MSCe, su uso no está restringido por conflictos éticos<sup>51</sup>. La fuente de obtención celular para el uso en lesiones condrales varía por sus beneficios y sus potenciales desventajas. Las MSC obtenidas del tejido adiposo son autólogas, y su extracción es sencilla. Sin embargo, se ha sugerido que su capacidad condrogénica es menor en comparación con la de las MSC obtenidas de médula ósea<sup>53</sup>. A pesar de que hay un gran potencial en el desarrollo de las terapéuticas con MSC, quedan muchos interrogantes a descifrar, desde el tipo de célula con mejor capacidad de diferenciación, la mejor fuente de obtención, si debe ser autóloga o alogénica, hasta cuál es la mejor manera de estimular las células implantadas. Se ha propuesto el uso de factores biológicos, como el ácido hialurónico, asociados a las terapias de MSC que promoverían el direccionamiento de estas células a tejidos específicos, como podrían ser el cartilago o tejido sinovial. Otra de las preguntas que queda aún sin responder es el comportamiento de estas células una vez inoculadas en la articulación. Se ha sugerido que



**Figura 1 – Fotografía quirúrgica de aspiración de médula proximal a la espina iliaca anterosuperior derecha. El paciente está posicionado en decúbito dorsal, con los miembros inferiores hacia la derecha de la fotografía y la cabeza hacia la izquierda.**



**Figura 2 – Fotografía luego de la centrifugación de la médula. La capa de la nube (*buffycoat*) es extraída. En esta capa se encuentran las células madres progenitoras y las proteínas necesarias para incrementar la condrogénesis y reducir la inflamación.**

las MSC serían como los «directores de orquesta» en el proceso de regeneración condral. Las MSC proporcionan las señales al resto de los tejidos, incrementando la respuesta anabólica de los mismos. Las MSC tienen la capacidad de localizar y colaborar en el proceso de reparación de estructuras articulares lesionadas<sup>54</sup>.

La fuente de extracción predilecta es la médula ósea, debido a su mayor actividad condrogénica y antiinflamatoria<sup>55</sup>, sin olvidar sus propiedades inmunosupresoras y de fácil extracción<sup>56</sup> (fig. 1).

Algunos sugieren que las MSC poseen características de diferenciación superiores a las obtenidas en otras fuentes<sup>57,58</sup>. En los Estados Unidos no está permitida la expansión de MSC, y la FDA ha determinado que las células deben ser mínimamente manipuladas y utilizadas en un breve intervalo de tiempo<sup>59</sup>. Esto limita la aplicabilidad de estas terapias a la expansión del aspirado de médula ósea (fig. 2).

En la actualidad, no existe mucha bibliografía para determinar los resultados clínicos de estas terapias. Davatchi et al.<sup>60</sup> observaron una mejoría clínica, tras la aplicación en rodillas artrósicas, de moderada a grave, de MSC ( $8-9 \times 10^6$ ). Evaluaron el tiempo de andar, subir escaleras, la crepitación rotuliana y la escala visual análoga del dolor durante los primeros 6 meses, comenzando a declinar luego de este periodo, aunque mantenían valores, a los 5 años, mejores que la línea de base.

Las MSC como coadyuvante a terapias quirúrgicas del cartílago proponen la inoculación 2 semanas después del procedimiento quirúrgico, suponiendo un estímulo regenerativo<sup>54</sup>.

## **Técnicas quirúrgicas para lesiones condrales focales. Estimulación de la médula ósea y aumentación biológica**

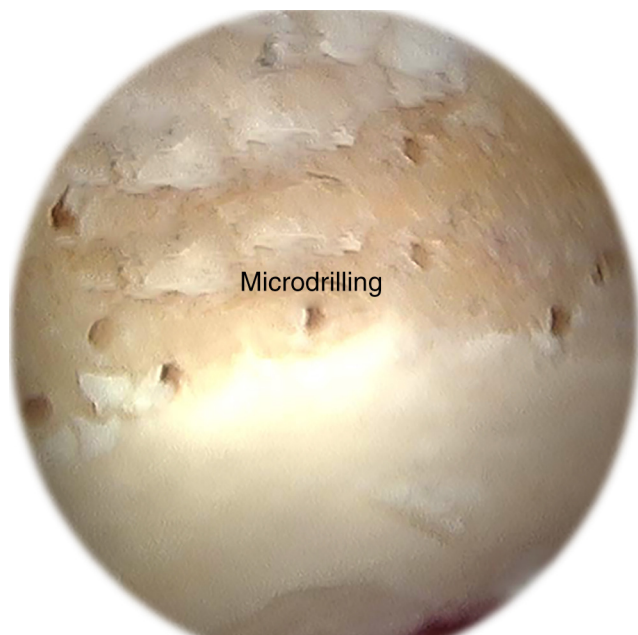
### **Microfracturas o microperforaciones**

La técnica de las microfracturas ha sido descrita extensamente, y los resultados publicados para microfracturas en

cadera son controvertidos<sup>4</sup>. La selección del paciente es clave para obtener buenos resultados. Los criterios para la indicación han sido extrapolados de los procedimientos de rodilla: pacientes menores de 40 años, con un índice de masa corporal menor a 30, mínima artrosis (Tönnis 0-1) y lesiones focales contenidas de menos de  $2\text{ cm}^2$ <sup>61</sup>. A su vez, es importante comprender que en la cadera las patologías asociadas como el SFFA, la inestabilidad y la displasia deben ser tratadas concomitantemente para prevenir el futuro deterioro de la reparación del cartílago.

Otra técnica ampliamente difundida son las microperforaciones o método de Pridie<sup>62</sup>, en la cual se realizan perforaciones con el uso de un motor, lo que permite realizar orificios cilíndricos, a diferencia de las microfracturas que generan orificios cónicos. Esta terapia brinda un mejor control de la profundidad de los orificios. Ciertos autores han promulgado que la realización de microfracturas prevendría la necrosis térmica, en contraste con las microperforaciones, generando una mejor reparación que el método de Pridie<sup>63,64</sup>. Sin embargo, no se han encontrado diferencias en la necrosis generada por ambos métodos. Así mismo, las microperforaciones previenen la lesión de la placa subcondral. Dicha lesión ha sido relacionada con hipertrofia de la misma, lo cual tendría efectos deletéreos en la articulación<sup>65,66</sup> (fig. 3). Tanto las microfracturas como las microperforaciones permiten la formación de un coágulo de sangre con gran concentración de MSC procedentes de la médula ósea, y factores de crecimiento que permiten la generación de un tejido fibrocartilaginoso de reparación<sup>4</sup>. Los pacientes deben permanecer 6 semanas sin apoyar para prevenir la desorganización del coágulo.

Los resultados clínicos son prometedores. Philippon et al.<sup>9</sup> presentaron una serie de 9 pacientes a los que se les realizó una revisión artroscópica de cadera luego de un procedimiento inicial de microfracturas. El tiempo medio entre el procedimiento inicial y la revisión fue de 20 meses. El porcentaje de relleno de los defectos condrales fue del 91%. Byrd y Jones<sup>12</sup> realizaron 58 microfracturas en defectos condrales de grado IV con cartílago circundante saludable. En la evaluación, con el



**Figura 3 – Imagen artroscópica de microperforaciones realizadas con una guía de 1 mm en el acetábulo durante la artroscopia de cadera. Similar a la microfractura, las microperforaciones requieren la remoción de la capa calcificada de cartilago. Las microperforaciones se realizan con una guía flexible (Stryker, Phoenix, AZ, EE. UU.).**

Harris Hip Score (HHS), se obtuvo una mejoría de 20 puntos con un seguimiento medio de 16 meses. Domb et al.<sup>67</sup> publicaron una serie de 30 pacientes a los que se les realizó microfracturas con un seguimiento medio de 2 años, donde obtuvieron mejorías clínicamente significativas.

#### **Microfractura biológicamente aumentada**

La aumentación biológica consiste en realizar una terapia biológica (PRP o BMAC o MSC) acompañando a la microfractura. El fibrocartilago que tapiza los defectos condrales, luego de realizada la microfractura, genera beneficios limitados a largo plazo, debido a la menor calidad de su tejido<sup>68</sup>. La aumentación biológica podría lograr mejores resultados al ayudar a generar un tejido de reparación más natural y evitar el fibrocartilago. Las publicaciones sugieren que la aumentación con BMAC o MSC a las 6 semanas incrementa la calidad del cartilago regenerado<sup>69</sup>. En un estudio experimental, realizado en caballos, se compararon las microfracturas aisladas frente a las microfracturas aumentadas con MSC ( $20 \times 10^6$ ), concluyendo que la aumentación mejora la calidad del cartilago reparado con un mayor contenido de agreganos, brindando mayor firmeza en el tejido de reparación<sup>70</sup>.

#### **Condrogénesis inducida en matriz autóloga**

La condrogénesis inducida en matriz autóloga (AMIC) es una nueva propuesta para potenciar las microfracturas con matriz de colágeno tipo I/II (Chondro-Gide; GeistlichPharma AG, Wolhusen, Suiza)<sup>71</sup>. La membrana cubre la microfractura realizada

logrando mantener el coágulo generado por la microfractura. Este procedimiento se realiza en un solo tiempo, no requiere de la extracción, cultivo y reimplante de células autólogas y puede realizarse por vía artroscópica<sup>72</sup>.

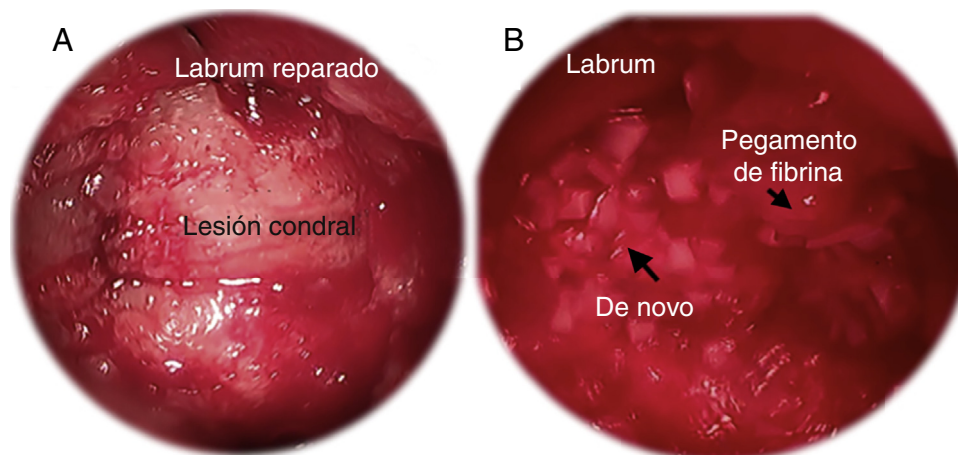
#### **Implantación de condrocitos autólogos inducidos en matriz**

La técnica de implantación de condrocitos autólogos inducidos en matriz (MACI) puede ser realizada por vía artroscópica. Esta técnica consiste en cultivar células autólogas en una matriz tridimensional biocompatible, que luego es implantada en el defecto condral<sup>73,74</sup>. Basad et al.<sup>75</sup> compararon el MACI con procedimientos de microfractura en defectos de rodilla con un seguimiento a corto plazo (1-2 años). Los resultados obtenidos fueron superiores en aquellos pacientes en los que se utilizó la técnica de MACI. Mancini y Fontana<sup>76</sup> compararon los resultados clínicos obtenidos con el uso de MACI (n = 26) y AMIC (n = 31) para el tratamiento de defectos condrales acetabulares (2 y 4 cm<sup>2</sup>) y obtuvieron resultados similares con ambos procedimientos. Sin embargo, concluyeron que el AMIC puede realizarse en un solo tiempo y reduce el tiempo total de tratamiento, disminuyendo la morbilidad y brindando efectos similares a los obtenidos con el procedimiento MACI en 2 tiempos.

#### **Nuevas terapias**

El *De Novo Natural Tissue* (Zimmer, Warsaw, IN, EE. UU.) es un injerto morselizado proveniente del tejido cartilaginoso obtenido de donantes menores de 13 años de edad. Debido a la corta edad de estos donantes, la densidad celular en este tipo de injertos es mayor a la observada en muestras de cartilago articular maduro. *De Novo NT* ha sido ampliamente utilizado para lesiones condrales de rodilla y tobillo<sup>77,78</sup>. Actualmente, *De Novo NT* se utiliza en artroscopia de cadera para el tratamiento de las lesiones condrales acetabulares. Las indicaciones son similares a las mencionadas previamente para las microfracturas. Sin embargo, reservamos este tipo de procedimiento para los pacientes de mayor edad (>40 años) en los cuales la regeneración condral luego de las microfracturas per se es menor que en pacientes más jóvenes, y para defectos condrales más grandes. Habitualmente se realiza al final de la cirugía, cuando tanto el compartimento central como el periférico han sido tratados. El injerto debe ser colocado una vez que el defecto condral se encuentre completamente seco. Puede utilizarse un arpón guía curvo para facilitar la colocación del injerto dentro del defecto condral. Se debe utilizar una capa de pegamento de fibrina antes y después de colocar el injerto. En el postoperatorio, los pacientes deben permanecer sin cargar peso por un periodo de 6 semanas (fig. 4).

Existe evidencia preliminar con otros procedimientos avalados para el tratamiento de los defectos condrales de rodilla como el BST-CarGel (Smith & Nephew), que es una forma acuosa de quitosán (polisacárido de glucosamina) mezclado con sangre autóloga fresca. Otro procedimiento es el Bio-Cartilage (Arthrex, Naples, FL, EE. UU.), aloinjerto de cartilago deshidratado y micronizado en partículas de 100 a 300 micras mezclado con sangre y fibrina para formar un coágulo de sangre estable<sup>72</sup>.



**Figura 4 – Imágenes artroscópicas de: A) preparación en seco de la lesión condral; B) implantación de De Novo NT. El pegamento de fibrina se aplica primero en la base de la lesión. Luego De Novo NT es colocado de manera artroscópica. Para finalizar, una segunda capa de pegamento de fibrina es aplicada sobre el lecho de De Novo NT.**

#### Trasplante de células madre asociadas a matriz

Similar al MACI, este procedimiento consiste en aplicar las células en una matriz en el defecto condral. La diferencia con el MACI es que la línea celular es diferente, las células se cultivan en monocapa por un periodo de 28 días y luego son transferidas a una matriz (Chondroguide, Geistlich® o Hyalofast®). Esta matriz puede implantarse sobre el defecto por vía artroscópica. Mardones et al. (comunicación personal) dieron a conocer sus resultados en 15 pacientes tratados con esta técnica. Todos los pacientes tuvieron mejorías en la escala de cadera de Harris y un seguimiento de 2 años. No se describieron complicaciones. Se les realizó d-GEMRIC a 4 de estos pacientes, obteniendo un relleno completo del defecto e integración con el cartílago nativo.

#### Aloinjertos osteocondrales frescos

El uso de aloinjertos osteocondrales frescos está recomendado en pacientes jóvenes (< 50 años) con defectos condrales grandes (> 2,5 cm)<sup>4</sup>. La ventaja de este procedimiento radica en la posibilidad de tratar lesiones condrales de gran tamaño en un solo tiempo quirúrgico. A su vez, el uso de aloinjertos brinda al paciente cartílago hialino en lugar de fibrocartilago<sup>79</sup>. Dentro de las desventajas nos encontramos con la necesidad de realizar una cirugía abierta (luxación controlada de cadera) y la restricción en la carga de peso por un periodo de hasta 12 semanas<sup>79</sup>. Los aloinjertos osteocondrales son más frecuentemente utilizados para la cabeza femoral en la cadera. En un estudio prospectivo<sup>79</sup> se publicaron los resultados de 17 pacientes tratados con aloinjertos osteocondrales frescos en la cabeza femoral con un seguimiento medio de 42 meses. La escala de cadera de Harris mejoró significativamente luego de la cirugía y 13 pacientes tuvieron resultados de regulares a buenos. Uno de los pacientes requirió un nuevo aloinjerto y 3 pacientes terminaron en un reemplazo total de cadera<sup>79</sup>. Los autores concluyeron que el aloinjerto osteocondral fresco es

una alternativa terapéutica razonable para defectos condrales de cadera en pacientes jóvenes (fig. 5).

#### Propuesta de un algoritmo

Nuestro algoritmo prioriza, en primer lugar, la localización de la lesión. Lesiones pequeñas tanto del acetábulo como de la cabeza femoral pueden ser tratadas satisfactoriamente con microperforaciones o *microdrilling*. En lesiones más grandes, dependiendo de la localización, se puede optar por un aloinjerto osteocondral (en cabeza femoral) o un tratamiento de superficie, con el De Novo NT o MACI para el acetábulo. Las terapias celulares de superficie son óptimas para el acetábulo, debido a las características cóncavas del mismo y al grosor de su cartílago. Así mismo, el algoritmo remarca la importancia de realizar el tratamiento de las lesiones concomitantes (fig. 6).

#### Ensayos clínicos aleatorizados comparando tratamientos

Las publicaciones de reparación del cartílago de la cadera son de difícil interpretación debido a la heterogeneidad entre los grupos de estudios. A su vez, ciertas publicaciones podrían tener conflicto de intereses o estar sesgadas. Los trabajos clínicamente relevantes de nivel I son los detallados a continuación. Cabe destacar que no existen publicaciones de índole quirúrgica con nivel de evidencia I. Pavelka et al.<sup>80</sup> no observaron cambios estructurales con el uso de glicosaminoglicanos para la artrosis de cadera en un estudio con un seguimiento de 60 meses. De la misma manera, Rozendaal et al.<sup>81</sup> observaron que los glicosaminoglicanos no tenían diferencias significativas en la reducción de los síntomas y en la progresión de la artrosis en comparación con el uso de placebos. Qvistgaard et al.<sup>82</sup> publicaron que el uso de los corticoides para la artrosis de cadera tendría un efecto beneficioso, aunque de corta duración. Sin embargo, este estudio no pudo cuantificar los efectos

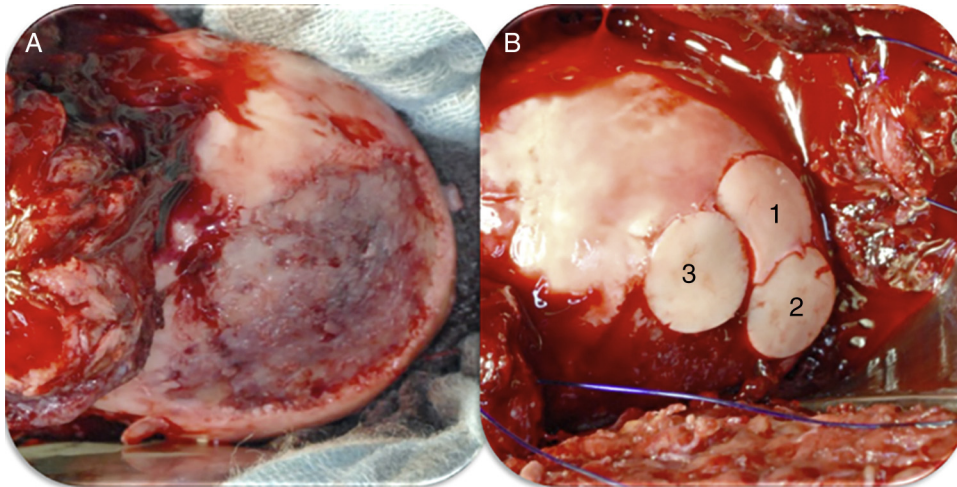


Figura 5 – Imagen intraoperatoria de una luxación controlada de cadera izquierda en la que se observa: A) lesión condral en zona de carga de 4 x 3 cm; B) luego de la colocación de 3 aloinjertos osteocondrales frescos (imagen cedida por el Prof. K. Draenert).

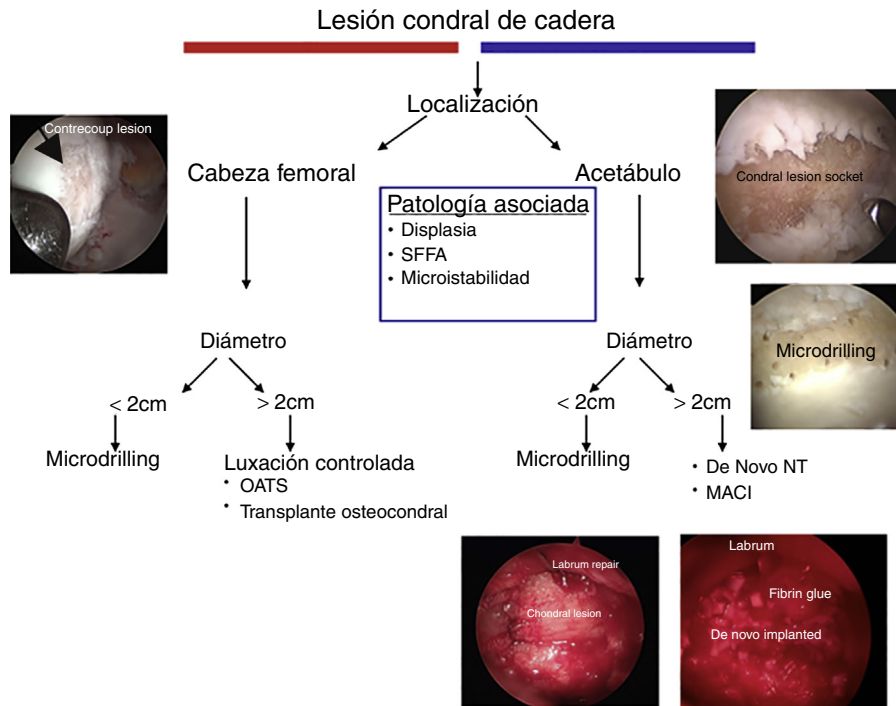


Figura 6 – Algoritmo del tratamiento para lesiones condrales de cadera.

del uso de ácido hialurónico para la artrosis de cadera. Publicaciones de estas características, pero con mayor tiempo de seguimiento, confeccionarán las futuras guías de tratamiento en esta área.

### Conclusiones

El tratamiento de las lesiones condrales de cadera es complejo. Los biomarcadores están surgiendo como una herramienta diagnóstica prometedora, ya que podrían mejorar la detección de la articulación preartrosica y actuar como factor pronóstico

pre y posttratamiento. Nuevas tendencias hacia tratamientos biológicos menos invasivos están surgiendo en la bibliografía. Con el desarrollo de las habilidades quirúrgicas en artroscopia de cadera, las técnicas de reparación de cartílago han evolucionado exponencialmente, pero los resultados a medio y largo plazo del uso de estas técnicas continúan sin conocerse.

### Conflicto de intereses

Los autores declaran no tener ningún conflicto de intereses.



## BIBLIOGRAFÍA

1. Bedi A, Kelly BT, Khanduja V. Arthroscopic hip preservation surgery: Current concepts and perspective. *Bone Joint J.* 2013;95-B:10-9.
2. Claßen T, Körsmeier K, Kamminga M, Beck S, Rekowski J, Jäger M, et al. Is early treatment of cam-type femoroacetabular impingement the key to avoiding associated full thickness isolated chondral defects? *Knee Surg Sports Traumatol Arthrosc.* 2014.
3. Karthikeyan S, Roberts S, Griffin D. Microfracture for acetabular chondral defects in patients with femoroacetabular impingement: Results at second-look arthroscopic surgery. *Am J Sports Med.* 2012;40:2725-30.
4. El Bitar YF, Lindner D, Jackson TJ, Domb BG. Joint-preserving surgical options for management of chondral injuries of the hip. *J Am Acad Orthop Surg.* 2014;22:46-56.
5. Bedi A, Kelly BT. Femoroacetabular impingement. *J Bone Joint Surg Am.* 2013;95-A:82-92.
6. Novakofski KD, Berg LC, Bronzini I, Bonnevie ED, Poland SG, Bonassar LJ, et al. Joint-dependent response to impact and implications for post-traumatic osteoarthritis. *Osteoarthritis Cartilage.* 2015;23:1130-7.
7. Sutter R, Zanetti M, Pfirrmann CW. New developments in hip imaging. *Radiology.* 2012;264:651-7.
8. Aprato A, Massè A, Faletti C, Valente A, Atzori F, Stratta M, et al. Magnetic resonance arthrography for femoroacetabular impingement surgery: Is it reliable? *J Orthop Traumatol.* 2013;14:201-6.
9. Philippon MJ, Schenker ML, Briggs KK, Maxwell RB. Can microfracture produce repair tissue in acetabular chondral defects? *Arthroscopy.* 2008;24:46-50.
10. Haviv B, Singh PJ, Takla A, O'Donnell J. Arthroscopic femoral osteochondroplasty for cam lesions with isolated acetabular chondral damage. *J Bone Joint Surg Br.* 2010;92-B:629-33.
11. Byrd JWT, Jones KS. Osteoarthritis caused by an inverted acetabular labrum: Radiographic diagnosis and arthroscopic treatment. *Arthroscopy.* 2002;18:741-7.
12. Byrd JWT, Jones KS. Arthroscopic femoroplasty in the management of cam-type femoroacetabular impingement. *Clin Orthop Rel Res.* 2009;467:739-46.
13. Stafford GH, Bunn JR, Villar RN. Arthroscopic repair of delaminated acetabular articular cartilage using fibrin adhesive. Results at one to three years. *Hip Int.* 2011;21:744-50.
14. Tzaveas AP, Villar RN. Arthroscopic repair of acetabular chondral delamination with fibrin adhesive. *Hip Int.* 2010;20:115-9.
15. Akimau P, Bhosale A, Harrison PE, Roberts S, McCall IW, Richardson JB, et al. Autologous chondrocyte implantation with bone grafting for osteochondral defect due to posttraumatic osteonecrosis of the hip. A case report. *Acta Orthop.* 2006;77:333-6.
16. Fontana A, Bistolfi A, Crova M, Rosso F, Massazza G. Arthroscopic treatment of hip chondral defects: Autologous chondrocyte transplantation versus simple debridement — a pilot study. *Arthroscopy.* 2012;28:322-9.
17. Fontana A. A novel technique for treating cartilage defects in the hip: A fully arthroscopic approach to using autologous matrix-induced chondrogenesis. *Arthroscop Tech.* 2012;1:e63-8.
18. Sotereanos NG, DeMeo PJ, Hughes TB, Bargiotas K, Wohlrab D. Autogenous osteochondral transfer in the femoral head after osteonecrosis. *Orthopedics.* 2008;31:177.
19. Girard J, Roumazielle T, Sakr M, Migaud H. Osteochondral mosaicplasty of the femoral head. *Hip Int.* 2011;21:542-8.
20. Hart R, Janecek M, Visna P, Bucek P, Kocis J. Mosaicplasty for the treatment of femoral head defect after incorrect resorbable screw insertion. *Arthroscopy.* 2003;19:1-5.
21. Evans KN, Providence BC. Case report: Fresh-stored osteochondral allograft for treatment of osteochondritis dissecans the femoral head. *Clin Orthop Rel Res.* 2010;468:613-8.
22. Krych AJ, Lorch DG, Kelly BT. Treatment of focal osteochondral defects of the acetabulum with osteochondral allograft transplantation. *Orthopedics.* 2011;34:307-11.
23. Co C, Vickaryous MK, Koch TG. Membrane culture and reduced oxygen tension enhances cartilage matrix formation from equine cord blood mesenchymal stromal cells in vitro. *Osteoarthritis Cartilage.* 2014;22:472-80.
24. Bedi A, Lynch EB, Sibilsky Enselman ER, Davis ME, Dewolf PD, Makki TA, et al. Elevation in circulating biomarkers of cartilage damage and inflammation in athletes with femoroacetabular impingement. *Am J Sports Med.* 2013;41:2585-90.
25. Clohisy JC, Dobson MA, Robison JF, Warth LC, Zheng J, Liu SS, et al. Radiographic structural abnormalities associated with premature, natural hip-joint failure. *J Bone Joint Surg Am.* 2011;93-A Suppl. 2:3-9.
26. Nepple JJ, Thomason KM, An TW, Harris-Hayes M, Clohisy JC. What is the utility of biomarkers for assessing the pathophysiology of hip osteoarthritis? A systematic review. *Clin Orthop Rel Res.* 2015;473:1683-701.
27. Rodda JW. Osteoarthritis Biomarkers Project. Vol 2015: Foundation for the National Institutes of Health (FNIH) Biomarkers Consortium; 2015.
28. Hsu WK, Mishra A, Rodeo SR, Fu F, Terry MA, Randelli P, et al. Platelet-rich plasma in orthopaedic applications: Evidence-based recommendations for treatment. *J Am Acad Orthop Surg.* 2013;21:739-48.
29. Zhu Y, Yuan M, Meng HY, Wang AY, Guo QY, Wang Y, et al. Basic science and clinical application of platelet-rich plasma for cartilage defects and osteoarthritis: A review. *Osteoarthritis Cartilage.* 2013;21:1627-37.
30. Mifune Y, Matsumoto T, Takayama K, Terada S, Sekiya N, Kuroda R, et al. The effect of platelet-rich plasma on the regenerative therapy of muscle derived stem cells for articular cartilage repair. *Osteoarthritis Cartilage.* 2013;21:175-85.
31. Saito M, Takahashi KA, Arai Y, Inoue A, Sakao K, Tomomura H, et al. Intraarticular administration of platelet-rich plasma with biodegradable gelatin hydrogel microspheres prevents osteoarthritis progression in the rabbit knee. *Clin Exp Rheumatol.* 2009;27:201-7.
32. Abrams GD, Frank RM, Fortier LA, Cole BJ. Platelet-rich plasma for articular cartilage repair. *Sports Med Arthrosc.* 2013;21:213-9.
33. Sánchez M, Guadilla J, Fiz N, Andia I. Ultrasound-guided platelet-rich plasma injections for the treatment of osteoarthritis of the hip. *Rheumatol (Oxford).* 2012;51:144-50.
34. Kon E, Mandelbaum B, Buda R, Filardo G, Delcogliano M, Timoncini A, et al. Platelet-rich plasma intra-articular injection versus hyaluronic acid viscosupplementation as treatments for cartilage pathology: From early degeneration to osteoarthritis. *Arthroscopy.* 2011;27:1490-501.
35. Campbell KA, Saltzman BM, Mascarenhas R, Khair MM, Verma NN, Bach BR Jr, et al. Does intra-articular platelet-rich plasma injection provide clinically superior outcomes compared with other therapies in the treatment of knee osteoarthritis? A systematic review of overlapping meta-analysis. *Arthroscopy.* 2015;31:2213-21.
36. Rai MF, Sandell LJ. Regeneration of articular cartilage in healer and non-healer mice. *Matrix Biol.* 2014;39:50-5.
37. Cavallo C, Filardo G, Mariani E, Kon E, Marcacci M, Pereira Ruiz MT, et al. Comparison of platelet-rich plasma

- formulations for cartilage healing: An in vitro study. *J Bone Joint Surg Am.* 2014;96-A:423-9.
38. Filardo G, Kon E, Pereira Ruiz MT, Vaccaro F, Guitaldi R, di Martino A, et al. Platelet-rich plasma intra-articular injections for cartilage degeneration and osteoarthritis: Single- versus double-spinning approach. *Knee Surg Sports Traumatol Arthrosc.* 2012;20:2082-91.
  39. Calder PC. Marine omega-3 fatty acids and inflammatory processes: Effects, mechanisms and clinical relevance. *Biochim Biophys Acta.* 2015;1851:469-84.
  40. Madden J, Shearman CP, Dunn RL, Dastur ND, Tan RM, Nash GB, et al. Altered monocyte CD44 expression in peripheral arterial disease is corrected by fish oil supplementation. *Nutr Metab Cardiovasc Dis.* 2009;19:247-52.
  41. Curtis CL, Rees SG, Cramp J, Flannery CR, Hughes CE, Little CB, et al. Effects of n-3 fatty acids on cartilage metabolism. *Proc Nutr Soc.* 2002;61:381-9.
  42. Lo GH, LaValley M, McAlindon T, Felson DT. Intra-articular hyaluronic acid in treatment of knee osteoarthritis: A meta-analysis. *JAMA.* 2003;290:3115-21.
  43. Siegelman MH, DeGrendele HC, Estess P. Activation and interaction of CD44 and hyaluronan in immunological systems. *J Leukoc Biol.* 1999;66:315-21.
  44. Migliore A, Bizzi E, Herrero-Beaumont J, Petrella RJ, Raman R, Chevalier X. The discrepancy between recommendations and clinical practice for viscosupplementation in osteoarthritis: Mind the gap! *Eur Rev Med Pharmacol Sci.* 2015;19:1124-9.
  45. Migliore A, Granata M, Tormenta S, Lagana B, Piscitelli P, Bizzi E, et al. Hip viscosupplementation under ultra-sound guidance reduces NSAID consumption in symptomatic hip osteoarthritis patients in a long follow-up. Data from Italian registry. *Eur Rev Med Pharmacol Sci.* 2011;15:25-34.
  46. Migliore A, Massafra U, Bizzi E, Lagana B, Germano V, Piscitelli P, et al. Intra-articular injection of hyaluronic acid (MW 1,500-2,000 kDa; HyalOne) in symptomatic osteoarthritis of the hip: A prospective cohort study. *Arch Orthop Trauma Surg.* 2011;131:1677-85.
  47. Martin DR, Cox NR, Hathcock TL, Niemeyer GP, Baker HJ. Isolation and characterization of multipotential mesenchymal stem cells from feline bone marrow. *Exp Hematol.* 2002;30:879-86.
  48. Indrawattana N, Chen G, Tadokoro M, Shann LH, Ohgushi H, Tateishi T, et al. Growth factor combination for chondrogenic induction from human mesenchymal stem cell. *Biochem Biophys Res Commun.* 2004;320:914-9.
  49. Jo CH, Lee YG, Shin WH, Kim H, Chai JW, Jeong EC, et al. Intra-articular injection of mesenchymal stem cells for the treatment of osteoarthritis of the knee: A proof-of-concept clinical trial. *Stem Cells.* 2014;32:1254-66.
  50. Wolfstadt JI, Cole BJ, Ogilvie-Harris DJ, Viswanathan S, Chahal J. Current concepts: The role of mesenchymal stem cells in the management of knee osteoarthritis. *Sports Health.* 2015;7:38-44.
  51. Cuervo B, Rubio M, Sopena J, Dominguez JM, Vilar J, Morales M, et al. Hip osteoarthritis in dogs: A randomized study using mesenchymal stem cells from adipose tissue and plasma rich in growth factors. *Int J Mol Sci.* 2014;15:13437-60.
  52. Takahashi K, Yamanaka S. Induction of pluripotent stem cells from mouse embryonic and adult fibroblast cultures by defined factors. *Cell.* 2006;126:663-76.
  53. Yanke AB, Chubinskaya S. The state of cartilage regeneration: Current and future technologies. *Curr Rev Musculoskelet Med.* 2015;8:1-8.
  54. Agung M, Ochi M, Yanada S, Adachi N, Izuta Y, Yamasaki T, et al. Mobilization of bone marrow-derived mesenchymal stem cells into the injured tissues after intraarticular injection and their contribution to tissue regeneration. *Knee Surg Sports Traumatol Arthrosc.* 2006;14:1307-14.
  55. Lozito TP, Tuan RS. Mesenchymal stem cells inhibit both endogenous and exogenous MMPs via secreted TIMPs. *J Cell Physiol.* 2011;226:385-96.
  56. Doorn J, Moll G, Le Blanc K, van Blitterswijk C, de Boer J. Therapeutic applications of mesenchymal stromal cells: Paracrine effects and potential improvements. *Tiss Eng Part B Rev.* 2012;18:101-15.
  57. Chen FH, Tuan RS. Mesenchymal stem cells in arthritic diseases. *Arthritis Res Ther.* 2008;10:223.
  58. Somoza RA, Welter JF, Correa D, Caplan AI. Chondrogenic differentiation of mesenchymal stem cells: Challenges and unfulfilled expectations. *Tiss Eng Part B Rev.* 2014;20:596-608.
  59. Halme DG, Kessler DA. FDA regulation of stem-cell-based therapies. *N Eng J Med.* 2006;355:1730-5.
  60. Davatchi F, Sadeghi Abdollahi B, Mohyeddin M, Nikbin B. Mesenchymal stem cell therapy for knee osteoarthritis: 5 years follow-up of three patients. *Int J Rheum Dis.* 2016;19:219-25.
  61. Mithoefer K, McAdams T, Williams RJ, Kreuz PC, Mandelbaum BR. Clinical efficacy of the microfracture technique for articular cartilage repair in the knee: An evidence-based systematic analysis. *Am J Sports Med.* 2009;37:2053-63.
  62. Pridie KH. A method of resurfacing osteoarthritic knee joints. *J Bone Joint Surg Br.* 1959;41-B:618-9.
  63. Steadman JR, Rodkey WG, Briggs KK. Microfracture: Its history and experience of the developing surgeon. *Cartilage.* 2010;1:78-86.
  64. Mithoefer K, Williams RJ 3rd, Warren RF, Potter HG, Spock CR, Jones EC, et al. The microfracture technique for the treatment of articular cartilage lesions in the knee. A prospective cohort study. *J Bone Joint Surg Am.* 2005;87-A:1911-20.
  65. Chen H, Sun J, Hoemann CD, Lascau-Coman V, Ouyang W, McKee MD, et al. Drilling and microfracture lead to different bone structure and necrosis during bone-marrow stimulation for cartilage repair. *J Orthop Res.* 2009;27:1432-8.
  66. Hunziker EB, Lippuner K, Keel MJ, Shintani N. An educational review of cartilage repair: precepts & practice — myths & misconceptions— progress & prospects. *Osteoarthritis Cartilage.* 2015;23(3):334-50.
  67. Domb BG, El Bitar YF, Lindner D, Jackson TJ, Stake CE. Arthroscopic hip surgery with a microfracture procedure of the hip: Clinical outcomes with two-year follow-up. *Hip Int.* 2014;24:448-56.
  68. Goyal D, Keyhani S, Lee EH, Hui JH. Evidence-based status of microfracture technique: A systematic review of level I and II studies. *Arthroscopy.* 2013;29:1579-88.
  69. Strauss EJ, Barker JU, Kercher JS, Cole BJ, Mithoefer K. Augmentation strategies following the microfracture technique for repair of focal chondral defects. *Cartilage.* 2010;1:145-52.
  70. McIlwraith CW, Frisbie DD, Rodkey WG, Kisiday JD, Werypy NM, Kawcak CE, et al. Evaluation of intra-articular mesenchymal stem cells to augment healing of microfractured chondral defects. *Arthroscopy.* 2011;27:1552-61.
  71. Benthien JP, Behrens P. Autologous matrix-induced chondrogenesis (AMIC). A one-step procedure for retropatellar articular resurfacing. *Acta Orthop Belg.* 2010;76:260-3.
  72. Tey M, Mas J, Pelfort X, Monllau JC. Arthroscopic treatment of hip chondral defects with bone marrow stimulation and BST-CarGel. *Arthrosc Tech.* 2015;4:e29-33.
  73. Basad E, Wissing FR, Fehrenbach P, Rickert M, Steinmeyer J, Ishaque B. Matrix-induced autologous chondrocyte implantation (MACI) in the knee: Clinical outcomes and challenges. *Knee Surg Sports Traumatol Arthrosc.* 2015;23:3729-35.

74. Fontana A. A novel technique for treating cartilage defects in the hip: A fully arthroscopic approach to using autologous matrix-induced chondrogenesis. *Arthrosc Tech.* 2012;1:e63-8.
75. Basad E, Ishaque B, Bachmann G, Sturz H, Steinmeyer J. Matrix-induced autologous chondrocyte implantation versus microfracture in the treatment of cartilage defects of the knee: A 2-year randomised study. *Knee Surg Sports Traumatol Arthrosc.* 2010;18:519-27.
76. Mancini D, Fontana A. Five-year results of arthroscopic techniques for the treatment of acetabular chondral lesions in femoroacetabular impingement. *Int Orthop.* 2014;38:2057-64.
77. Kruse DL, Ng A, Paden M, Stone PA. Arthroscopic De Novo NT<sup>®</sup> juvenile allograft cartilage implantation in the talus: A case presentation. *J Foot Ankle Surg.* 2012;51:218-21.
78. Riboh JC, Cole BJ, Farr J. Particulated articular cartilage for symptomatic chondral defects of the knee. *Curr Rev Musculoskelet Med.* 2015;8:429-35.
79. Khanna V, Tushinski DM, Drexler M, Backstein DB, Gross AE, Safir OA, et al. Cartilage restoration of the hip using fresh osteochondral allograft: Resurfacing the potholes. *Bone Joint J.* 2014;96-B Suppl. A:11-6.
80. Pavelka K, Gatterova J, Gollerova V, Urbanova Z, Sedlackova M, Altman RD. A 5-year randomized controlled, double-blind study of glycosaminoglycan polysulphuric acid complex (Rumalon) as a structure modifying therapy in osteoarthritis of the hip and knee. *Osteoarthritis Cartilage.* 2000;8:335-42.
81. Rozendaal RM, Uitterlinden EJ, van Osch GJ, Garling EH, Willemsen SP, Ginai AZ, et al. Effect of glucosamine sulphate on joint space narrowing, pain and function in patients with hip osteoarthritis; subgroup analyses of a randomized controlled trial. *Osteoarthritis Cartilage.* 2009;17:427-32.
82. Qvistgaard E, Christensen R, Torp-Pedersen S, Bliddal H. Intra-articular treatment of hip osteoarthritis: A randomized trial of hyaluronic acid, corticosteroid, and isotonic saline. *Osteoarthritis Cartilage.* 2006;14:163-70.